

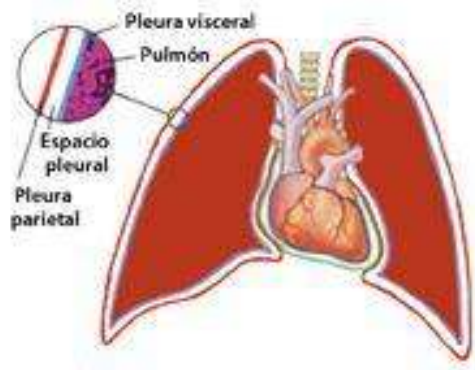Figura 1: espacio o cavidad pleural entre la pleura visceral y la pleura parietal.

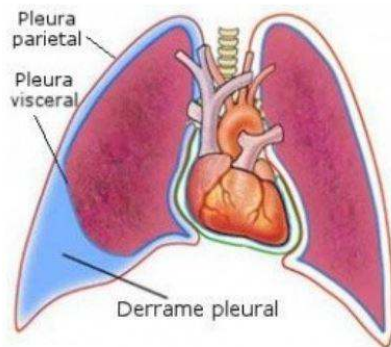


Figura 2: derrame pleural.